616.21-003.6-073.75

PŘÍSPĚVEK K CIZÍM TĚLESŮM V OTOLARYNGOLOGII Z HLEDISKA JEJICH LOKALISACE

MUDr. Pavel ŠKEŘÍK
Z otolaryngologické kliniky KU v Praze, přednosta akademik Antonín PŘECECHTĚL

Extrakce cizích těles z dolních dýchacích cest je jednou z klasických domén otolaryngologie a literatura o tomto tématu je rozsáhlá; bylo již pojednáno o mnoha zajímavých a někdy i neobvyklých případech. O jednom takovém méně obvyklém případu – domnělém cizím tělese v dolních dýchacích cestách – si zde dovolím podat zprávu.

Nemocná P. A., 54letá švadlena, odložila si v zaměstnání při přesnídávce kousek sekané pečeně na šicí stroj do blízkosti špendlíků a jehel. Při dalším jídle pocítila náhle prudkou bodavou bolest ve střední části krku, asi ve výši horního okraje chrupavky štítné. Nekašlala, dýchání bylo po nehodě zcela volné. Domnívala se, že spolkla špendlík nebo jehlu, a vypila proto ihned několik doušků mléka. Potom se dráždila lžící v hltanu, aby vyvolala dávivý reflex a cizí těleso zvrátila. K dávení nedošlo, vyplivla pouze něco málo slin zbarvených krví. Ze zdravotnického střediska, kam odešla ihned po nehodě, byla poslána na jednu z klinik, kde byla rentgenologicky vyšetřena a poslána k tracheobronchoskopii a extrakci cizího tělesa s tímto nálezem: „Na přehledném skiagramu plic je patrný stín cizího tělesa, podle konfigurace úlomek jehly ve výši 9. mezižebří. V bočném průmětu je cizí těleso uloženo vpředu. Vzhledem k rentgenovému vyšetření lze soudit, že nedošlo k polknutí, ale aspiraci jehly, která pravděpodobně je uložena v pravém středním laloku plicním."

Při vyšetření na ambulanci ORL kliniky bylo zjištěno, že sliznice zadní stěny hltanu byla zarudlá, vlhká, bez patologického sekretu. Sliznice vchodu i nitra hrtanu a horní části průdušnice byla růžová, vlhká, hlasivky bledé, hladké a dobře pohyblivé. Piriformní recesy byly volné a dobře se rozvíjely. V dutině ústní, hltanu ani v hrtanu nebyly zjištěny známky poranění. Nemocná byla bez potíží, polykání i dýchání bylo volné, nekašlala.

Vzhledem k předloženému rentgenovému nálezu byla vykonána tracheobronchoskopie a pátráno po cizím tělese, které však nebylo zjištěno ani v průdušce pro střední lalok, ani v dolních segmentárních průduškách vpravo. Sliznice v průduškách byla růžová, jemná, bez známek poranění a bez patologického sekretu.

Domnívali jsme se, že cizí těleso je uloženo příliš periferně a že proto nebylo spatřeno. Nemocnou jsme přijali a uložili do Trendelenburgovy polohy, abychom usnadnili eventuální spontánní odchod cizího tělesa vykašláním. Druhý den ráno jsme nemocnou poslali na kontrolní rtg. vyšetření na radiologickou kliniku prof. dr. Švába. Výsledek vyšetření byl tento: „Stín cizího tělesa – jehly – je hluboko v pravém prsu, nikoli v průduškách pravé plíce."

Ihned po obdržení tohoto nálezu jsme důkladně prohlédli pravý prs a jeho okolí, známky poranění kůže jsme však nezjistili. Prs při prohmatávání nebyl bolestivý a nebyla hmatná žádná resistence.

Nemocné jsme vysvětlili, že cizí těleso ani nepolkla, ani nevdechla. Dodatečně si nemocná vzpomněla, že asi před 4 týdny, když si oblékala plášť při od-

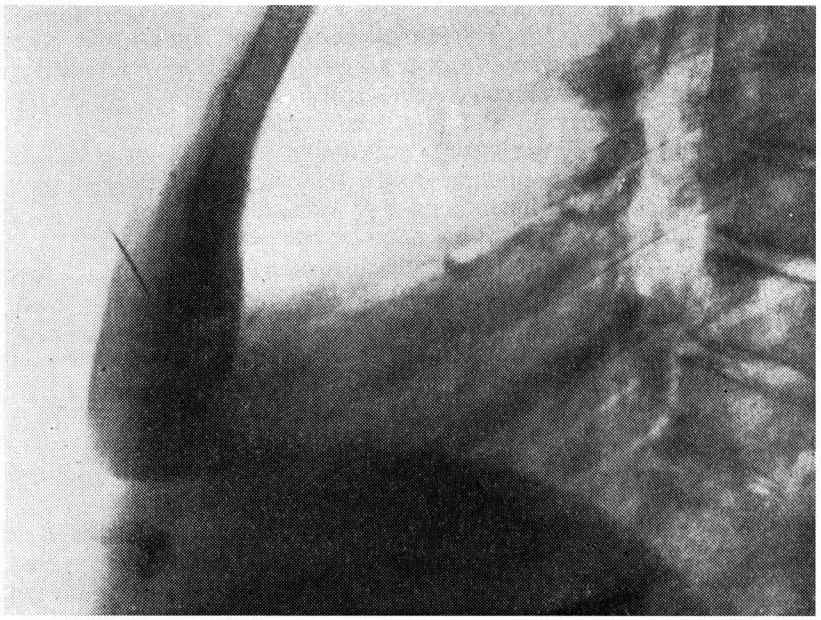

chodu ze zaměstnání, pocítila silné bodnutí na pravé straně hrudníku. Protože však tenkrát velmi spěchala, nevěnovala tomu pozornost. Od té doby neměla žádné obtíže.

Zda k poranění a uváznutí jehly v prsu tehdy došlo, nemůžeme s určitostí říci, neboť při svém povolání byla podobnému poranění vystavena i dříve.

Nemocná byla poslána na konsiliární vyšetření na II. chirurgickou kliniku. Chirurgické odstranění jehly nebylo doporučeno, protože cizí těleso nepůsobí obtíže.

Třetí den po přijetí byla nemocná ze zdejší kliniky propuštěna a pozvána na kontrolu na chirurgickou kliniku.

Rozbor

V našem případě šlo o mylnou rentgenologickou diagnosu. Při revisi původních rentgenových snímků bylo zřejmé, že nebylo snímkováno v projekci bočné, nýbrž spíše šikmé a tím vznikl omyl v umístění cizího tělesa ve směru předozadním. Tento omyl byl možný také proto, že cizí těleso tkvělo hluboko v prsu.

Anamnesa aspiraci cizího tělesa nevylučovala, i když se nemocná domnívala, že cizí těleso spolkla. Drobná aspirovaná cizí tělesa, pokud se nedotknou tusigenních zón a zaklíní se v průdušce, nevyvolávají kašel ani dýchací potíže.

Z našeho případu je zřejmé, jak důležité je přesné rentgenologické vyšetření skiaskopií i skiagrafií v projekci předozadní a boční při podezření na cizí těleso. V případě nesouhlasu vyšetření rentgenologického a endoskopického je nutné vykonat co nejdříve kontrolní rentgenové vyšetření, které u naší nemocné přineslo rozřešení.