616-002.95.132.2

ZAJÍMAVÝ PŘÍPAD STRONGYLOIDOSY

Plukovník MUDr. J. BRADLER, MUDr. J. ČASTA, MUDr. A. STADLMAN
Fotografie: PhMr. V. MATĚJO a J. NEDVĚD
Vojenský lázeňský ústav Karlovy Vary, přednosta: plk. MUDr. J. KOVAŘOVIČ

Parasitární střevní onemocnění jsou jistě častější, než je dosud rozpoznáváme v běžné gastroenterologické praxi. To proto, že málo myslíme na možnost střevních parasitos, nevěnujeme dostatečnou péči systematickému vyšetřování stolice a jsme naklonění interpretovat všechny organické i funkční poruchy trávicích orgánů jako příznaky některého běžného, neparasitárního onemocnění.

Předmětem našeho sdělení je zajímavý případ strongyloidosy (anguillulasy), která byla u nás zatím pozorována jen několikrát na Slovensku a na Moravě (2, 3, 4, 5).

V našem případě jde o nemocného ze středních Čech (Příbramsko) s 18 let trvající, dobře dokumentovanou anamnesou gastrointestinálního onemocnění.

Kasuistika

Pacient M. D., 47 let, voják z povolání. Narodil se na Ukrajině, kde žil do roku 1934. V rodinné, osobní ani pracovní anamnese není nic pozoruhodného. V květnu 1941 měl první zažívací potíže, když jako voják onemocněl v SSSR horečnatým chřipkovým onemocněním s křečovitými bolestmi v okolí pupku a s průjmy. Při rtg. vyšetření byl zjištěn katar žaludku. V té době se mu prý objevila svědivá puchýřkovitá vyrážka na dolních končetinách s otoky. Potíže trvaly 3 měsíce, pak došlo k zlepšení, ale nesnášel dráždivější jídla. V létě 1942 onemocněl malárií a byl léčen chininem. Pak byl celkem bez obtíží. Na jaře 1943 se objevila žloutenka, pro níž byl 5 neděl hospitalisován. Na podzim znovu krátce zežloutl, ale neléčil se. Od té doby měl stále řídké stolice a občas dyspeptické obtíže, zejména na jaře a na podzim. V roce 1944 byl léčen pro pneumonii. V roce 1945 se přidružilo svědění v konečníku, jež trvá dosud. Od té doby má také kroutivé bolesti břicha bez závislosti na jídle, spíše v podbřišku, později se potíže přestěhovaly do nadbřišku, hlavně vpravo od pupku. Zhoršení pozoroval zejména po požití ryb a piva (nutkavé průjmy). V téže době měl bronchitické obtíže. V roce 1950 bylo u něho několikrát provedeno rtg. vyšetření žaludku, vždy s dg.: chronický katar žaludku a tenkého střeva. Léčil se, ale potíže měl stále, stolice byly skrovné, několikrát denně, spíše světlejší, konsistence omáčky, kyselého zápachu. Svědění v konečníku trvalo i v noci. V roce 1953 se léčil s dg.: bronchitis chronica s akutní exacerbací a sinusitis frontalis. V roce 1954 byl znovu vyšetřen v nemocnici s dg.: katar žaludku, neurodigestivní asthenie se sklonem k průjmům a hypaciditě. Vnitřní hamoroidy. Bronchitis acuta. Emphysema pulmonum. V roce 1955 byla u něho rozpoznána appendicitis chronica a provedena apendektomie. Pooperační průběh byl komplikován abscesem v operační ráně. V roce 1956 měl bolesti v nadbřišku stále, bez časové závislosti na jídle, se zhoršením po dráždivé stravě. Stolice byly spíše průjmovité. Potíže se stupňovaly, a proto byl znovu vyšetřen v nemocnici s dg.: vředová choroba s povrchní drobnou lési na přední stěně bulbu. Léčen ambulantně bez úspěchu a po 14 dnech byl hospitalisován, protože byl prokázán vředový čep, tentokrát na zadní stěně bulbu. Pak byl odeslán na doléčení do K. Varů, ale celkem bez zvláštního výsledku. V roce 1957 měl stálé obtíže, bolesti v okolí pupku za 2 hodiny po jídle, více na pravé straně, nucení na zvracení, říhání, pálení žáhy. Opět byl hospitalisován s dg.: Vředová choroba s projevy na dvanáctníku, tč. s iritací bulbu bez čerstvé lése (užíval spasmolytika, sedativa, antacida). Potíže se poněkud zmírnily, ale nevymizely. V roce 1958 byl léčen pro sinusitis frontalis s velmi těžkým průběhem. Na podzim měl

recidivu vředové choroby s vředem na bulbu dvanáctníku. Byl hospitalisován a pak odeslán na doléčení do našeho ústavu, kde byl přijat 28. XII. 1958.

Při příchodu udává neurčitý stálý tlak v celém břiše se zhoršením po jídle. Několikrát denně má intensivní kroutivou bolest kolem pupku, trvající 10 až 15 minut s celkovou nevolností (spíše v mezidobí mezi jídlem, nejvíce kolem desáté hodiny dopoledne). Trpí stále nadýmáním a nesnáší tučná jídla, po nichž má pocit na zvracení. Stolice je několikrát denně, skrovná, řídká, světle hnědá. Při stolici má bolestivé svírání v konečníku s pocitem nedokonalého vyprázdnění. Stále trpí úporným svěděním konečníku. V posledních třech měsících zhubl o 4 kg.

Z objektivního nálezu uvádíme: Váha 86 kg, P 76/min., TK 110/70 mmHg, T 36,5° C. Nemocný je atletického habitu, dobré výživy, kůže je snědá, bez vyrážky. Skléry nejsou žluté. Hrdlo je lehce zarudlé, mírně zahleněné, jazyk bělavě povleklý. Podčelistní uzliny jsou oboustranně hmatné, citlivé. Plíce: Poklep při obou basích hypersonorní, pískoty a drobnější vrzoty při basích, více vpravo. Břicho je v úrovni hrudníku, palpačně citlivé v celém rozsahu s maximem v okolí pupku a pravém podžebří. Zvýšená plynatost. Játra nejsou zvětšená, slezina není hmatná. Na bércích je varikosní komplex bez otoků.

Pomocná vyšetření: Moč: chemicky negativní, Adissův sediment: norm. nález, FW 4/11, BWR negat. V krevním obraze relativní lymfocytosa (52 %), 5 % eosinofilů, Weltman 6 j., Takata ++, TZR 13,5 j., Bilirubin 0,7 mg%. Celkové bílkoviny v krvi 6,4g %, elektroforesa krevních bílkovin: albuminy 60,3 %, α_1 globuliny 6,9 %, α_2 glob. 8,6 %, β globuliny 9,2 %, globuliny 15,0 %. Iontogram v krvi: normální hodnoty. Glykolytické fermenty v plasmě: SGOT 2,42 MM, SGPT 2,2 MM, index 0,9. Alkalická fosfatasa: 4,2 j. KA. Žaludeční chemismus: nepravá achlorhydrie, upravující se po histaminu. Rtg. plic: Zvýšená transparence plicních polí, zvláště nad oběma bránicemi, sytější hily, zmnožená kresba bronchovaskulární, srdce příčně uložené s protaženou levou komorou. Rtg. trávicího traktu: (obr. 1) rtg. projevy duodenitidy a iritace bulbu bez známek ulcerace. Zvýšená motilita tenkého i tlustého střeba,iritace a spasmy tenkého střeva. Cholecystopathia susp. Biligrafie: Pericholecystitis, jinak normální nález. Časovaná duodenální sonda: Porušená evakuace žlučníku s dobrou koncentrační schopností. Dyskinesa žlučových cest. V sedimentu nalezeny larvy strongyloides stercoralis, živě pohyblivé. Vyšetření zevní sekrece pankreatu po sekretinu: normální hodnoty fermentů, snížení bikarbonátů a množství šťávy. Vyšetření stolice: Makroskopicky: světlá, zpěněná stolice, kyselého zápachu

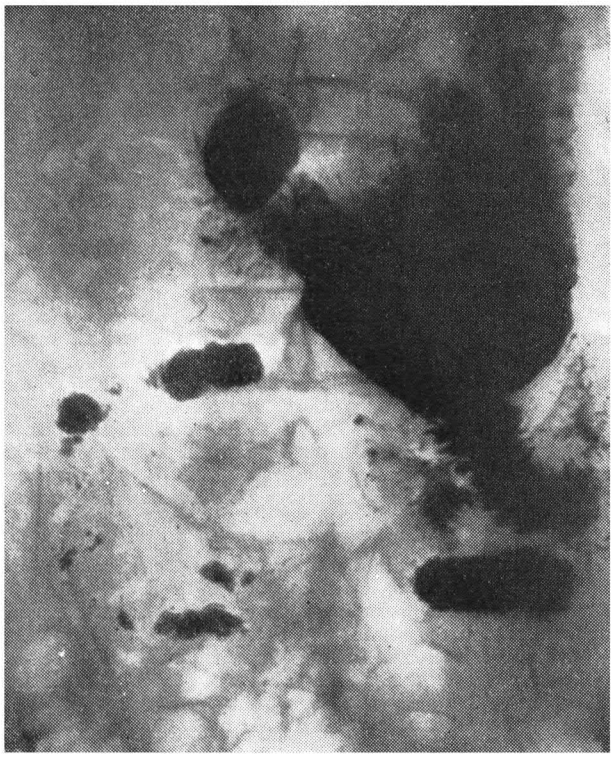

Obr. 1.

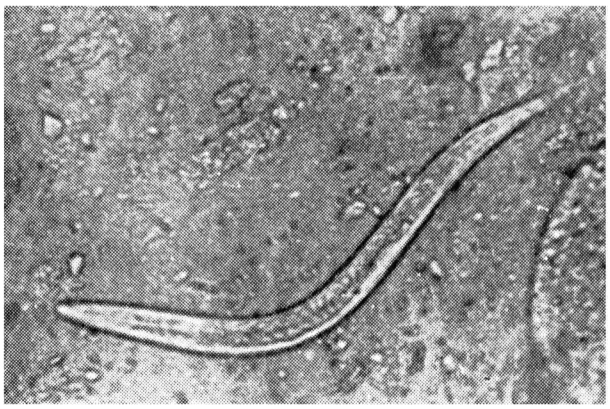

Obr. 2.

s nestrávenými zbytky zeleniny, řídké konsistence. Mikroskopicky: Větší množství natrávených i nenatrávených svalových vláken a celulosových zbytků, jodofilní bakterie, oj. škrobová zrna, malé množství tukových kapének, pohyblivé larvy háďátka střevního (obr. 2); reakce na krev negativní. Kultivačně: bakterium coli. Rektoskopie: Mírné překrvení sliznice rekta. Nejedná se o vnitřní hemoroidy. Okolí konečníku beze změn.

Usoudili jsme, že většina potíží našeho nemocného je způsobena strongyloidosou. Léčení jsme proto zahájili podáním Axurisu 3×4 dražé po 7 dní. Při kontrole 8. dne jsme duodenální sondáží ještě našli živé larvy, a proto jsme instilovali do sondy 25 ml 1% gentiánové violeti. Počet larev zjištěných ve stolici se zmenšil, ale vedle odumřelých larev nacházeli jsme ojediněle i larvy pohyblivé. 11. den bylo proto aplikováno znovu 25 ml 1% gentiánové violeti intraduodenálně. Pro opětovaný nález živých larev ve stolici jsme podali Helmirazin 3×2 tabl po 8 dní a pro neúspěch pak ještě Nematolyt (papain) v jednorázové dávce 6 gr s následným velkým střevním výplachem. Teprve pak larvy ze stolice vymizely. Pacient byl propuštěn domů 13. II. 1959. Kontrolní vyšetření stolice 4. III., 13. III. a 6. IV. 1959 byly již negativní. Pacient vzal ještě jednu zajišťovací dávku Nematolytu podle našeho návodu.

Na kontrolní vyšetření k nám se nemocný dostavil 3. 7. 1959. Udává, že se cítil subjektivně po propuštění z našeho ošetřování lépe, stolice nabyly hutnější konsistence, jsou objemnější než dříve, jejich vzhled se mění podle požitého jídla. Svědění v konečníku ustalo. Bolestivý tlak se podstatně zmenšil. Svíravé bolesti se zmírnily a objevují se jedině v okolí pupku před stolicí. Přibral na váze 4 kg.

Z kontrolního objektivního vyšetřování uvádíme: Váha 93 kg, TK 130/80 mm Hg, P 72/min., T 36,4° C, jinak somatický nález stejný jako při prvním vyšetření. Zbývá pouze palpační bolestivost kolem pupku a pod pravým žeberním obloukem, ale je značně menší. Kůže břicha je zřetelně chladnější proti okolí. FW 10/17, KO: 3 % eosinofilů, jinak norm. nález, Weltman +5, Ta ++, TZR 12, o j., bilirubin 0,9. Ve stolici, která byla denně vyšetřována, ani v duodenální sondě nebyly zjištěny žádné larvy. K zajištění léčebného efektu jsme podali ještě specifické anthelmintikum TELMID (dithiazaninjodid) po dobu 6 dnů v denní dávce 3×200 mg. Stolice po celou dobu neobsahovala žádné larvy. Došlo však k rozmnožení lamblií. Parasitologická kontrola nejbližšího okolí (manželky a dvou dětí) byla negativní.

Diskuse

Morfologie a vývoj parasita je popsán v odborné literatuře (1 a další), na kterou odkazujeme.

Klinický obraz strongyloidosy je velmi rozmanitý. Je plynulý přechod od forem klinicky latentních, asymptomatických, až po obraz těžkého kachektisujícího onemocnění intestinálního s celkovými příznaky a fatálním koncem (11).

Nejčastěji tato parasitosa probíhá jako vleklá střevní dyspepsie (na podkladě chronické duodenitidy a enteritidy) s obdobími průjmových stolic, někdy hemorrhagických. Bolesti jsou kolikovité, krátkého

trvání několikrát denně, často v celém břiše, nejvíce však kolem pupku.

Časté jsou i celkové příznaky: slabost, malátnost, bolení hlavy, závratě, popisuje se i meningismus a podobně.

Charakteristické jsou kožní projevy v podobě kopřivky a svědivých papulosních nebo pustulosních vyrážek s otoky v místech invase parasita.

Při migraci parasita plícemi dochází k projevům bronchitidy až pneumonie. V našem případě máme též recidivující záněty vedlejších dutin obličejových (s negat. punkcí).

Některé z popsaných příznaků mohou v klinickém obraze dominovat a napodobit tak onemocnění jiného původu.

U našeho nemocného tyto symptomy můžeme sledovat v rozsahu 18 roků. Domníváme se, že k invasi parasitů došlo již v roce 1941. Za 2 roky nato zežloutl. Je těžké rozhodnout, zda ikterus nebyl rovněž v souvislosti se strongyloidosou (4). Další sledování našeho nemocného ukáže, do jaké míry se parasitární onemocnění podílelo na poškození jeho jaterního parenchymu.

Ráz průjmových obtíží odpovídal ponejvíce kvasné dyspepsii, způsobené kromě jiného hypermotilitou tenkého střeva na podkladě chronického dráždění parasity.

Anémii, k níž onemocnění při vleklém průběhu někdy vede, jsme u našeho nemocného neviděli.

Podle výsledků periodických prohlídek je zřejmé, že pacient v posledních deseti letech ubyl na váze 11 kg, aniž by tuto ztrátu nějak pociťoval. Udával jen, že vždy při zhoršení obtíží zhubl přechodně o několik kg.

Eosinofilních leukocytů jsme v bílém krevním rozpočtu nacházeli maximálně 5—6 % (i relativně vztažených na počet leukocytů), podobně jako někteří autoři (2, 3, 4), zřejmě proto, že akutní fáze onemocnění, v níž se popisuje výrazná eosinofilie 15–40–80 % (1, 5, 11) odezněla už dávno a choroba přešla do chronicity (11).

Relativní lymfocytosa (52 %), kterou jsme u našeho nemocného viděli při prvotním vyšetření, po léčení vymizela. Engel ve svém sdělení učinil pozorování právě opačné (3).

Je zřejmé, že nerozpoznaná a neléčená strongyloidosa může postupně vést ke komplikacím ostatních orgánů dutiny břišní (játra, žlučové cesty, pankreas) i orgánů vzdálenějších (dýchací cesty, plíce, vedlejší dutiny nosní), což dokazují i výsledky našich vyšetření.

Zajímavé je sdružení vředové choroby se strongyloidosou (5), kdy jistě spolupůsobí poškození sliznice duodenální vlivem parasitů. Tak tomu bylo zřejmě i u našeho nemocného, i když se z našich nálezů zdá být exitence vředové choroby dosti problematická.

Závěrem nutno souhlasit s akademikem Skrjabinem, který při návštěvě v Karlových Varech v roce 1953 řekl: „Je nutno věnovat větší pozornost parasitárním střevním onemocněním, z nichž strongyloidosa není v ČSR jistě tak vzácná, jak se všeobecně myslí." (10).

Souhrn

Autoři pozorovali případ strongyloidosy s dlouholetou anamnesou a ukazují na nutnost věnovat větší péči parasitologickému vyšetřování gastrointestinálních nemocných, zejména v nejasných případech.

Za pomoc při naší práci děkujeme primáři MUDr. A. Friedovi, zasloužilému lékaři a MUDr. J. Tkáčíkovi a za laskavé ověření našeho nálezu laboratoři pro klinickou parasitologii prof. Jírovce.

Písemnictví

1. *Jírovec:* Parasitologie pro lékaře, SZN, Praha 1954.
2. *Dziuban:* Příspěvek k problému intest. parasitů na Podkarpatské Rusi, ČLČ 67, 1432 (1928).
3. *Engel:* Geheilte Strongyloides Infectio, Deutsche Med. Wochenschrift, No 13/14, (1944).
4. *Kříž - Zadina - Jírovec:* Případ anguillulasis v zemích českých, ČLČ 85, 1049 (1946).
5. *Kamarýt:* Výskyt onemocnění strongyloides stercoralis v okrese Nové Mesto nad Váhom, 97, 288 (1958).
6. *Braun - Seifert:* Die tierischen Parasiten des Menschen, Leipzig 1925.
7. *Mense:* Handbuch der Tropenkrankheiten, Leipzig 1929.
8. *Ruge - Mühlens - zur Verth:* Krankheiten und Hygiene der warmen Länder, Leipzig 1938.
9. *Szidat:* Leitfaden der einheimischen Wurmenkrankheiten des Menschen, Leipzig 1934.
10. *Skrjabin:* Osobní zápis do učebnice parasitologie, knihovna prim. MUDr. A. Frieda, zasloužil. lékaře.
11. *Tareev:* Vnutrennie bolezni, Medgiz, Moskva 1957.
12. *Brumpt:* Précis de parasitologie, Paris 1949.
13. *Pavlovskij:* Učebnik parazitologii čeloveka, Moskva 1951.