

617.54-001-65

NEKOMPLIKOVANÉ PRONIKAJÍCÍ STŘELNÉ PORANĚNÍ HRUDNÍKU

Major Jaroslav MALÍK, prom. lékař,
chirurgické oddělení vojenské nemocnice České Budějovice

Nekomplikovaných pronikajících střelných zranění hrudníku je asi 25 % všech pronikajících zranění hrudníku. Nekomplikovaná zranění jsou šťastné případy, kdy málokaliberní střela zranuje periferní části hrudníku a plic a zanechává úzký ranný kanál bez poškození velkých cév a žebel [Jelanskij].

Ta zranění, kde střela proniká centrálními částmi hrudníku, jsou provázena komplikacemi a mnohdy jsou neslučitelná se životem. Naproti tomu jsme měli v poslední době možnost sledovat zraněného s dvojnásobným střelným poraněním hrudníku bez jakýchkoli celkových projevů zranění. Podle lokalizace vstřelů a předpokládaných průběhů střelných kanálů bylo možno očekávat zranění důležitých anatomických oblastí hrudníku i ev. zranění nitrobřišní či retroperitoneální. Proto bylo chirurgické oddělení připraveno k provedení operativní revize podle zásady včasné torakotomie u střelných poranění plic, jak ji provádíme na našem oddělení v indikovaných případech od r. 1956 a se kterou máme dobré zkušenosti. Stav zraněného byl však přes vstřely v nebezpečných lokalizacích výtečný, a proto bylo od operace upuštěno a nemocný přijat k observaci.

Šlo o voj. z. sl. J. H., 20letého, který byl v klinicky lehkém alkoholickém opojení (1,48 ‰) zasažen ve rvačce v 21,30 hod. dvěma střelami pistole ráže 6,35 do hrudníku. Přivezen na chirurgické oddělení ve 23,45 hod. sanitním vozidlem. Při příchodu na naše oddělení si na nic nestěžoval, jen při hlubokém dýchání měl pocit nepříjemného tlaku na pravé straně hrudníku, jiné potíže neměl. Klinicky byl v celkově dobrém stavu, dýchání bylo pravidelné, klidné, 16/min., TK 120/80, P 80/min., pravidelný, dobře plněný. Na přední ploše hrudníku uprostřed a v krajíně nadklíčkové vlevo náplastové obvazy. Po sejmutí ob vazů zjištěn vstřel velikosti 0,5 cm v průměru ve 4. mezižebří 1 cm parasternálně vpravo,

druhý nad klíční kostí uprostřed vlevo, stejného průměru. Výstřely nenalezeny. Vstřel nad klíční kostí byl se zhmožděnou kůží na dolním okraji vstřelu, vstřel parasternálně bez známek postižení kůže. Oba vstřely bez krvácení. Klinický nálezn na hrudníku bez patologických změn, nálezn na břiše normální. Krční páteř bez nálezu, palpační citlivost paravertebrálně vpravo na rozhraní Th-L páteře. Neurologický nálezn v mezích normy. Jiné změny nezjištěny.

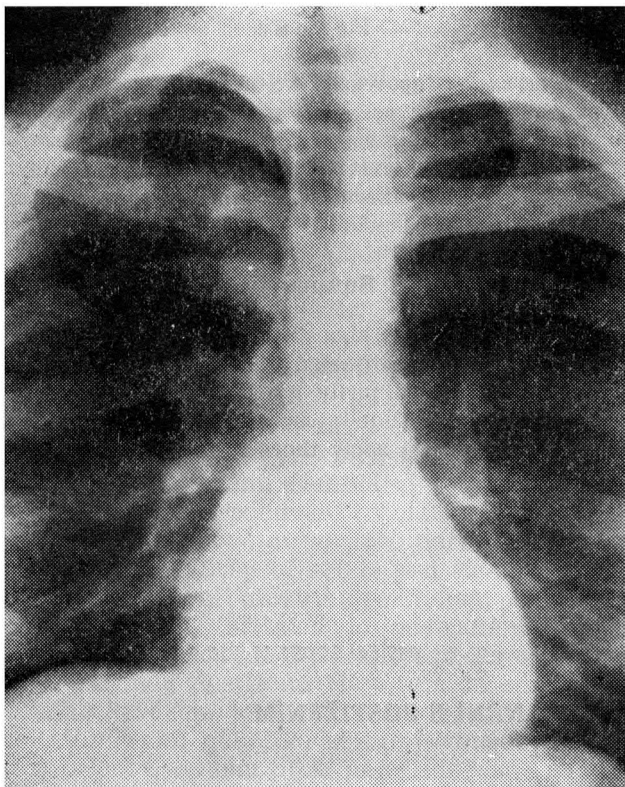
Rtg. vyšetření hrudníku: plicní tkáň normálně transparentní, hily nezvětšeny, obě plíce rozepjaty, na skeletu není známek traumatu, projektily nejsou viditelné. Obě bránice klenuté, volně pohyblivé, siny volné (obrázek 1).

Rtg. vyšetření krční páteře: těsně k levému okraji páteře ve výši CV-VI se projektuje stín nedeformovaného projektilu ráže pravděpodobně 6,35, na snímcích v bočních projekcích nachází se projektil v dorzálním šíjovém svalstvu. Na skeletu nejsou známky poškození (obrázek 2).

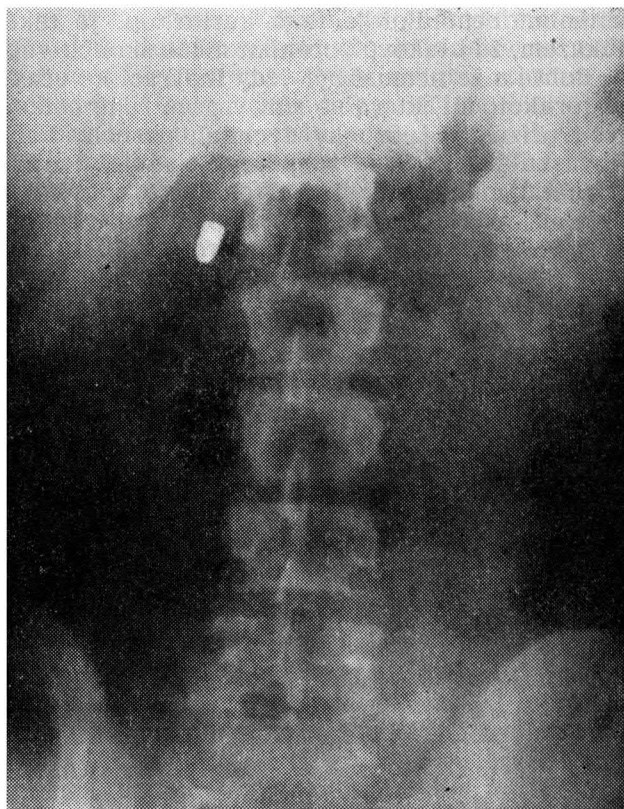
Nativní snímek břicha: přesně do obrysu pravého transversu L 1 se promítá stín projektilu stejného charakteru, rovněž nedeformovaný, směřující hrotem kaudálně (obrázek 3). V boční projekci se nachází projektil pod obloukem L1 těsně při zadní stěně těla (obrázek 4) (rtg. vyšetření provedl dr. Šálek).

Protože nebyly zjištěny žádné komplikace, nebylo známek PNO ani krvácení nitrohručního, TK a P byly stále na stejných hodnotách, břicho bez patologického nálezu, bylo provedeno jen radikální ošetření střelných otvorů bez sondáží střelných kanálů a bez odstranění projektilů v den příchodu. Střelný kanál v nadklíčkové krajíně vlevo pokračoval přímočaře k levému okraji CV-VI bez postižení pleury. Střelný kanál v pravé polovině hrudníku pak také pravděpodobně přímočaře k pravému okraji L1, neboť zraněný byl zasažen při druhém výstřelu v předklonu.

Skiagram 1



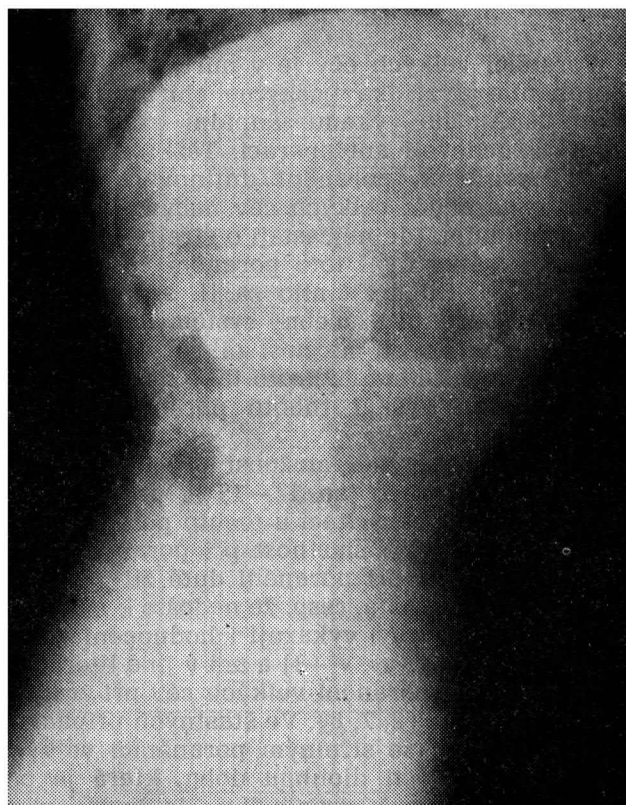
Skiagram 3



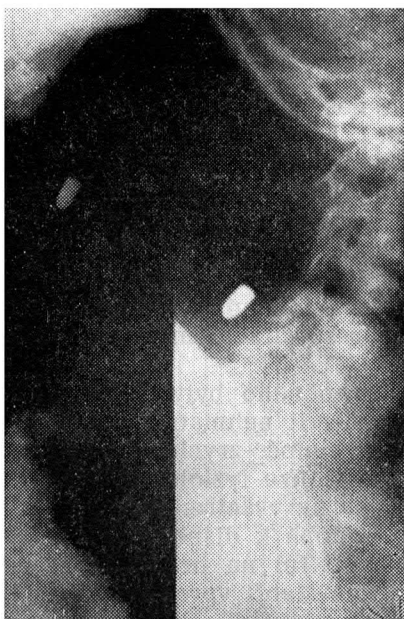
Během hospitalizace kromě subfebrilií první 3 dny byl nemocný bez potíží a objektivních změn. Další tři kontrolní rtg. vyšetření hrudníku nezjistily patologické změny. Rány se zhojily p. p. a nemocný byl propuštěn k útvaru služby schop. (Případ měl pochopitelně dohru u prokuratury.)

Jde tedy v tomto případě o více než šťastné střelné zranění hrudníku se zástřely krajiny šíje

Skiagram 4



Skiagram 2



vlevo a lumbální páteře vpravo bez jakýchkoli komplikací a ve srovnání s jinými střelnými poraněními hrudníku je jistě kuriozitou. Je také důkazem, že i takové poranění může skončit velmi dobře a že nemusí být vždy indikací ke včasné torakotomii, která se řídí v první řadě celkovými příznaky (poruchy dýchání, poruchy kardiovaskulární). Na negativitě subjektivních příznaků mělo jistě vliv alkoholické opojení a chybění známek šoku. Při příchodu zraněného na oddělení se vytvořila až groteskní situace z údivu chirurgického personálu nad stavem zraněného i údivu zraněného nad starostí o jeho osud.

Souhrn

V kazuistickém sdělení popsáno střelné pronikající poranění hrudníku, které přes povahu zranění mělo neobyčejně benigní průběh. Je dokladem, že není třeba

každé střelné pronikající poranění hrudníku řešit včasnou torakotomií.

Резюме

Описан случай проникающего огнестрельного ранения грудной клетки, которое, несмотря на свой характер, отличалось исключительно доброкачественным течением. Данный случай свидетельствует о том, что нет необходимости при каждом огнестрельном ранении грудной клетки производить торакотомию.

Summary

The author reports about a penetrating shot injury of the thorax, which healed in spite of the nature of the injury extraordinarily good. It proves that not every penetrating shot injury of the thorax is necessary to treat by an early thoracotomy.