

616.12-073.756.4-073.77

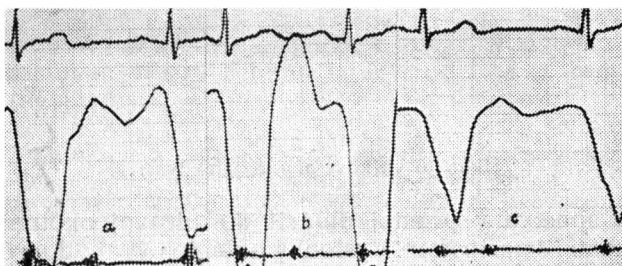
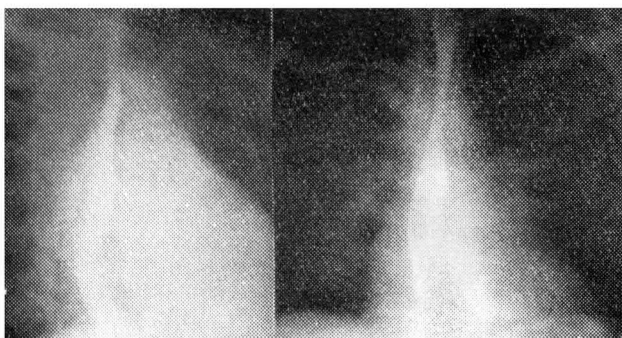
**VYUŽITÍ AMYLNITRITOVÉHO TESTU PŘI ELEKTROKYMOGRAFII**

Podplukovník MUDr. Vlastimil HÁJEK, podplukovník MUDr. František SEDLÁČEK  
rtg. oddělení Vojenské nemocnice SNP v Ružomberku

Elektrokymografie (EKY) zachycuje a synchronizuje srdeční akci s pohyby srdeční kontury. Při změnách srdeční činnosti lze také čekat změny EKY záznamu. Již první práce s EKY ukázaly, že se síňové křivky při postižení žilních ústí, vlivem dynamických změn vyvolávaných zúžením nebo naopak nedomykavostí mitrální chlopně, mění. Možnost operativního zákroku při stenóze si vyžádala stanovení spolehlivých kritérií, která by odhalila přítomnost a stupeň regurgitace.

Již v r. 1901 (podle 10) se klinicky i rentgenologicky přisoudila mitrální insuficienci systolická expanze levé síně; tato spojitost však byla vícekrát kritizována a o její ceně se čím dále, tím více pochybuje (2). Na EKY záznamu měla tato expanze odpovídat systolickému „plató“, které se také u insuficience popisuje (např. 6,22 aj.).

Ovšem podobný obraz byl nacházen i u stenóz, ba i u zdravých osob (1,9, 11, 20). To vedlo k tomu, že i v EKY byla možnost průkazu regurgitace do levé síně posuzována skepticky, odlišení podílu regurgitace při kombinované mitrální vadě považováno za nemožné (7) a celá metoda nakonec za značně nespecifickou, přitom nákladnou, zdlouhavou a mylnou (23). Ukazuje se hlavně na okolnost, že ne vždy se podaří získat čisté křivky pohybu stěny, že dochází k superpozici okolními cévními strukturami (plicnice, aorta); podle většiny byla tato největší při odběru záznamu ze zadní stěny v šikmých projekcích (11), podle jiných naopak na tradičním místě, na oušku, na levé kontuře srdeční (13, 14). Kromě toho sám pohyb síní nezáleží jenom na dynamice vlastní síně, je především ovlivňován činností



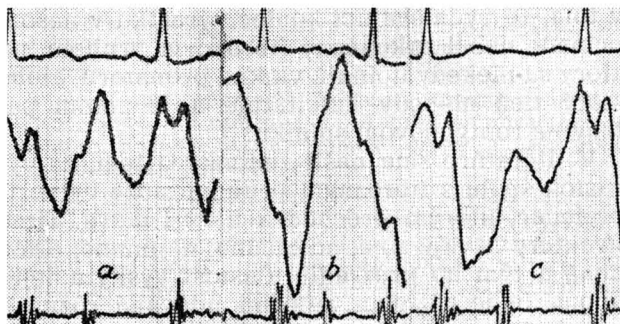
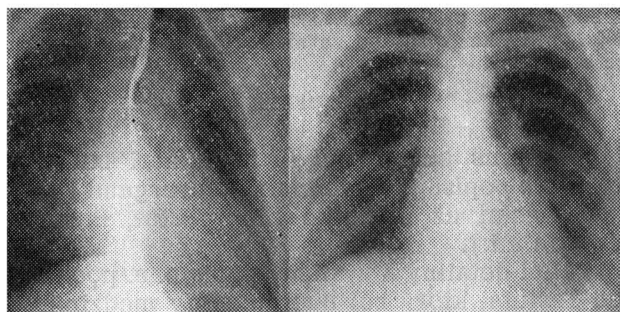
Obr. 1: B. A., žena, 31 roků. Dg.: Čistá stenóza mitrální chlopně. Rtg. nález: levá kontura srdeční vyrovnaná, levá předsíň značně rozšířená, v I. šikmé projekci vyplňuje retrokardiální prostor a vytlačuje kontrastně naplněný jícen obloukovitě doprava a dozadu. Významně zvýšená náplň plicních cév. EKY záznam — odběr z ouška v PA projekci: Typická křivka pro stenózu mitrální chlopně (a), po amylnitritu dochází ke zvýraznění jejího charakteru (b), za 120 vteřin pozvolný návrat k původnímu tvaru (c). Nejsou patrné známky přidružené insuficience.

komor [11, 12]. Na záznam působí poloha vyšetřovaného [2] a respirační fáze [19].

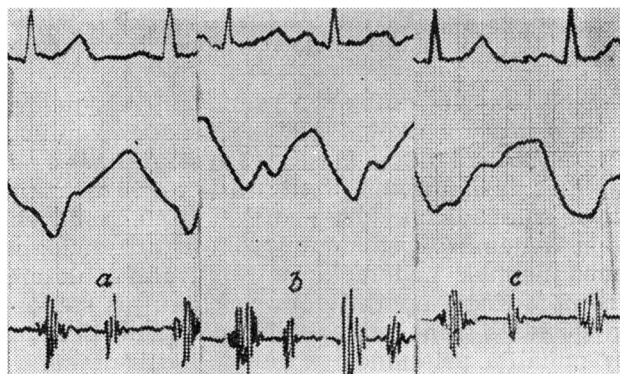
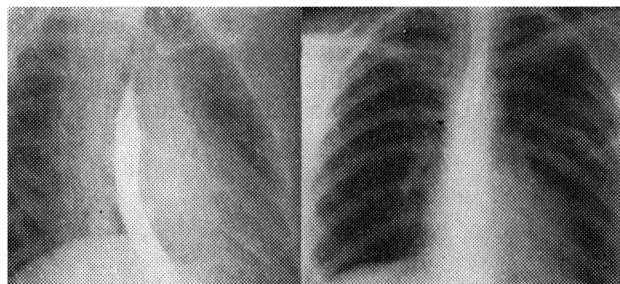
Řada prací, které sledovaly EKY záznam spolu s tlakovou křivkou, získanou buď přímým nabodnutím síně [3, 10], nebo nepřímou, registrací tlaků z ezofagu [15], však ukazuje výraznou paralelu mezi tlakovými poměry v síni a záznamem pohybu její kontury. To značí, že je tedy možné i naopak z pohybu stěny usuzovat na tlakové poměry a jejich změny, vyvolané stenózou nebo regurgitací. Na řadě nemocných bylo dokázáno dosti přesvědčivě, že především stenóza má výrazný obraz, že i insuficience se projeví v záznamu, že „plató“ křivky, které se nachází i u zdravých se přece jen liší od onoho u nemocných, hlavně v době počátku a vrcholení a pak ve sklonu sestupného raménka [2].

Experimentálně vyvolaná insuficience u psů, sledována na EKY, však neukazuje „plató“ křivky (je možné, že zde působí akutnost vzniku proti pozvolnému vývoji u člověka), zásadně vzniká kuželovitá křivka se strmějším sestupným raménkem [10, 17].

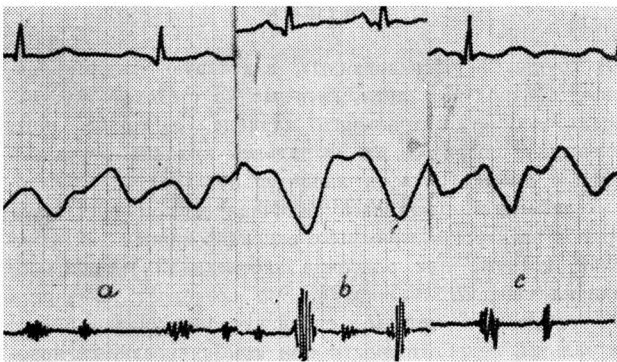
Ve fonokardiografii se používá farmakologického zesílení ozev. Tlakové změny v oddílech srdečních je možno ovlivnit podáním určitých farmak: Noradrenalin snižuje tlak v síních, amylnitrit při stenóze tlak zvyšuje, při insuficienci snižuje [4]. V EKY podobné metody nebyly zkoušeny. Je jediná zpráva o použití strofantinového



Obr. 2: B. E., žena, 17 roků. Dg.: Čistá insuficience mitrální chlopně. Rtg. nález: Srdce nezvětšené, na kontrastně naplněném jícnu je patrná lehká imprese, způsobená tlakem levé síně. Retrokardiální prostor zúžený. Výrazná náplň hilových cév. EKY záznam — v I. šikmé projekci na zadní stěně síně: Po inhalaci amylnitritu (b) nabývá křivka podobu křivky při experimentální insuficienci. Po 60 vteřinách patrný návrat k původnímu tvaru (c).



Obr. 3: K. D., žena, 26 roků. Dg.: Stav po komisurolyze (1961), tč. bez potíží. Rtg. nález: Srdce rozšířené doleva, levá komora zvětšená. Kontrastně naplněný jícen je vytlačěn doprava a dozadu zvětšenou levou síní. Zvýšená náplň hilových cév. EKY záznam — odběr z ouška v PA projekci: Jednovlnový záznam (a) se při inhalaci mění v dvojevlňovou křivku (b), za 60 vteřin po inhalaci původní obraz (c).



Obr. 4: J. O., žena, 30 roků. Dg.: čistá mitrální stenóza mírného stupně (ověřeno katetrizací 1 rok před našim vyšetřením). Rtg. nález: Srdce mitrálně konfigurované, na kontrastně naplněném jícnu je patrná imprese a lehké obloukovité vytažení směrem dorsálním. Náplň plicních cév výraznější. EKY záznam — odběr z ouška v PA projekci: Normální křivka (a) se po aplikaci amylnitritu mění v křivku typickou pro stenózu (b), za 60 vteřin po inhalaci návrat k normálním poměrům (c).

testu při odhalování skrytých insuficiencí levé, resp. pravé komory (21).

Rozhodli jsme se proto sledovat, jak ovlivní amylnitrit EKY křivku síní u zdravých osob, u stenózy nebo insuficience, popřípadě při kombinaci těchto vad na levém žilním ústí. K tomu účelu jsme vyšetřili 20 osob, z toho bylo 8 s normálním srdečním nálezem, 5, kde klinicky byla čistá nebo převládající stenóza (u 2 ověřená katetrizací 3 měsíce a 1 rok před vyšetřením), 3 osoby, kde byla čistá nebo značně převládající insuficience, a 4 osoby, u kterých byla provedena před 3 až 6 léty komisurolyza (jedna osoba jevila klinické známky restenózy, zbývající 3 byly bez potíží).

Křivky jsme odebírali vsedě spolu s II. svodem ekg a fonografickým záznamem, na standardních místech nad ouškem a ze zadní stěny v obou šikmých projekcích. Dále jsme zachytili změny křivky po hyperventilaci (10 rychlých vdechů). Ze stejného místa byl pak odebíráán záznam bezprostředně po inhalaci amylnitritu a za 30, 60, 120 vteřin, resp. i déle po jeho podání, pokud se srdeční rytmus nevrátil do původního stavu. Podání amylnitritu bylo bez potíží, vyšetřovaní udávali pouze pocit horka v obličeji. Jen jednou, u zdravé kontrolní osoby, 19letého brance, byl pokus přerušen pro kolaps.

Výsledky: Podání amylnitritu výrazně ovlivní křivku pohybu stěny síně. U stenózy dochází ke zvýraznění presystolického sestupu, jeho prodloužení a posunu proti vlně P, tedy zvýrazní se charakteristické známky mitrální stenózy (2). U insuficience se objevuje kuželová křivka, podobná křivce při experimentální insuficienci (17), oploštění dvojitého zakřivení, které odpovídá kontrakci síně a nárazu AV septa při uzavření chlopní. U zdravých kontrolních osob došlo jen ke změně amplitudy, zpravidla ve smyslu plus pro současnou tachykardii. Křivky se zde podobaly oněm, které byly získány předtím při

hyperventilaci. U osob po komisurolyze byly u jedné známky disociace křivky ve smyslu stenózy, u dvou naznačovaly insuficienci, u jednoho nemocného byly poměry normální.

### Rozprava

Průběh kymografické křivky odráží tlakové změny v patřičném oddílu srdečním. Zvýšení tlakové amplitudy by tedy mělo být provázeno zvýšenou amplitudou výkyvů a naopak. Amplituda EKY křivek se může posuzovat ovšem jenom relativně. Dokonce ani tam, kde stále odebíráme záznam z jednoho místa během celého pokusu, jak tomu bylo v našem uspořádání, nevyhnuli jsme se tomu, že malým posunem šterbiny vůči kontuře se amplituda zvýšila nebo snížila, podle toho, jak velká část zastíňovala šterbinu. Snížení ovšem postihuje celou křivku; u nemocných docházelo zde k disociaci křivek, kdy se měnily relativní výšky jednotlivých oddílů křivky, a to opačně pro stenózu a insuficienci.

Amylnitrit je farmakem užívaným v terapii již dlouho. Základem jeho účinku je působení na systém ATP-ATPasa. Fyziologickým následkem je prudký pokles periferního odporu, který se nedá vyrovnat zvýšeným výkonem srdečním. Na levé komoře je zkrácena doba kontrakce, ejekce i diastolického plnění. V pokuse byl pozorován zvýšený žilní návrat do srdce (18). Toto bude asi jednou z příčin pozorovaných změn: u stenózy brání zvýšená žilní náplň refluxu oné části krve, kterou nelze protlačit zúženým ústím do komory, u insuficience pak splývá maximum žilního přílivu s maximem regurgitace (16). Amylnitrit by tak při svém podání zesiloval probíhající děje a zvýraznil je.

Vliv místa záznamu: Záznam jsme odebírali z různých míst síně. Při výběru jsme se řídili především možnostmi orientace kvalitou záznamu a možnostmi zajistit co nejstandardnější podmínky odběru křivky během celého pokusu. Jen u malého počtu osob jsme provedli amylnitritový test nad ouškem a v druhé fázi pokusu i nad další částí síně (v šikmé projekci), popřípadě i nad jiným oddílem srdečním. Všeobecně se udává, že nejtypičtější změny zachycuje záznam z ouška. Jednak pro vhodnou projekci na levé kontuře srdeční, jednak pro odlišnou dynamiku jeho plnění: má mít nárazníkovou funkci (8). U insuficience nemá rozhodovat místo záznamu, dokonce mají být na zadní stěně projevy nejzřetelnější (5). Jak ovlivňuje místo odběru reakci na amylnitrit bude předmětem našeho dalšího zkoumání.

Účinek hyperventilace se podobá účinku amylnitritu, nedosahuje však jeho stupně, pokles periferního tlaku je statisticky nevýznamný (18). U zdravých osob byl hyperventilační a amylnitritový záznam podobný. Dominovala tachykardie s následným zkrácením diastázy srdeční.

Nedostatkem pro přesné kvalitativní závěry je okolnost, že vyjma jednoho pozorování byli jsme vázáni na klinické údaje, které pro insuficienci

nejsou tak průkazné jako pro stenózu a mimo to nám nedávají kvalitativní údaje o stupni zúžení, popřípadě o množství regurgitované krve. V dalším však budeme mít možnost ověřit své poznatky u osob, u nichž byly tlakové hodnoty ověřeny katetrizací a rozsáhlým vyšetřováním před operací a po ní.

### Závěr

Sledování EKY záznamu pod vlivem různých vnějších faktorů bylo prováděno zatím omezeně. Amylnitrit a jeho ovlivnění EKY záznamu nebylo ještě nikde sledováno. Předběžné výsledky ukazují, že nám může pomoci při odlišení stenózy a insuficience levého žilního ústí. Vede k disociaci síňové křivky, při stenóze zvýrazní presystolický stah síně a reakci na zpětný pohyb AV septa, u insuficience změny v druhé části křivky. Křivka tak nabývá typického obrazu stenotické nebo insuficientní síně, které se nevyskytují u všech nemocných. Insuficientní křivka nabývá podoby křivky získané při umělé insuficienci u pokusných zvířat. Hlavní příčina je ve zvýšeném žilním návratu do levé síně, který koinciduje s chorobně změněnou dynamikou, a tak zvýrazňuje tlakové a objemové změny, typické pro tu či onu chorobu. K podrobnějším závěrům je potřeba dalšího studia, především větší počet verifikovaných nemocných s podrobně poznanými tlakovými poměry a sledovanými změnami tlaku po podání amylnitritu. Současný tlakový záznam a EKY není zatím v našich možnostech, je však předpokládán v další etapě výzkumu.

Použití amylnitritu může být prvním příkladem pro umělé ovlivnění EKY záznamu. Jistě bude možné najít další mechanismy, zobrazit jejich působení na EKY křivce, přispět tím na jedné straně ke zkoumání srdeční činnosti za normálních i chorobných podmínek a zase naopak ke zpřesnění a zjemnění EKY diagnostiky.

### Souhrn

U 20 osob, zdravých kontrolních i s postižením mitrální chlopně stenózou nebo insuficiencí, resp. po operaci na mitrální chlopní, byl sledován vliv amylnitritu na průběh síňové EKY křivky. Byla pozorována typická disociace síňové křivky se zvýrazněním těch změn, které jsou popisovány pro onemocnění mitrální chlopně jako typické. Tím je možno rozšířit diagnostické metody, které určují podíl insuficience u kombinovaných vad, což má velký význam při předoperačním vyšetření. Metoda je obhacením elektrokymografie, nenáročným a naprosto bezpečným a tolerovaným způsobem vyšetření.

### Резюме

В группе 20 обследованных, в которую входили здоровые контрольные лица, больные со стенозом или недостаточностью митрального клапана, а также лица, перенесшие операцию на митральном клапане, изучалось влияние амилнитрита на характер предсердной электрокимограммы. Наблюдалась типичная диссоциация предсердной электрокимограммы с акцентированием тех изменений, которые при описании заболеваний митрального клапана считают типичными. Это позволяет расширить диагностические методы, определяющие удельный вес митральной недостаточности при комбинированных пороках, что имеет большое значение для предоперационного обследования. Данный метод обогащает электрокимографию, так как является несложным, абсолютно надежным и хорошо переносимым способом исследования.

### Summary

The influence of amyl nitrite on the atrial electrokymogram of 20, partly healthy control persons, partly suffering from mitral stenosis or regurgitation, respective being after an mitral valveoperation, was followed. A typical dissociation of the atrial curve with the exaggeration of these changes, which are usually described as typical in mitral valve disease, was observed. It is so possible to extend the diagnostic methods, which determine the participation of regurgitation in combined mitral valve lesions, which is of great importance at pre-operative examinations. The method is a good supplement to the electrokymography with an easy, completely safe and good tolerated examination.

### Literatura

1. Abelmann W. H., Ellis L. B., Harken P. E.: Am. J. Med. 15, 5, 1953.
2. Anderson T.: Elektrokymographic Examinations in Mitral Valve Disease. Acta Radiol. Suppl. 106. Stockholm 1953.
3. Bayer O., Wolter H. H.: Atlas intracardialer Druckkurven. G. Thieme, Stuttgart 1959.
4. Bělohádek Z.: ČLČ, Lék. věda v zahraničí, 2, 35, 1964.
5. Björk G., Axen O., Krook H., Andren L., Wulff H. B.: Amer. Heart J. 45, 13, 1953.
6. Fleischner F. G., Abelmann W. H., Buka R.: Circulation, 10, 71, 1954.
7. Haubrich R.: v Die Roentgenuntersuchung des Herzens und der grossen Gefässe. O. Girardet, Wuppertal-Elberfeld 1955.
8. Heckmann K.: Elektrokymographie. Springer Verlag, Berlin 1959.
9. Janton O. H., Heidorn G., Soloff L. A., O'Neill J. E., Glover R. P.: Circulation, 10, 207, 1954.
10. Judge R. D., Figley M. M., Sloan H. E.: Circulation, 17, 213, 1958.
11. Kubát K.: Elektrokymografie v klinické praxi. SZN, Praha 1961.
12. Lissner J., Cordes R.: Fortschr. Rtgstr. 91, 494, 1959.
13. Luisada A. A.: Cardiology. Mc Graw Hill Book Co. New York 1959.
14. Moll A., Tummeley G.: Arch. Kreislaufforschung 26, 217, 1957.
15. Navrátil J., Zeman B.: ČLČ. 100, 1096, 1961.
16. Nazzi V., Alberto S., Corradi N.: Cardiologia, 41, 209, 1962.
17. Nordenström B., Stamer J. P., Figley M., Sloan H.: Circulation, 15, 682, 1957.
18. Perloff J. K.: Amer. Heart J. 66, 460, 1963.
19. Saldanha A., Moniz de Bettencourt J., Pinto M., Schreck M., Barreto J. C. B.: Cardiologia, 25, 212, 1954.
20. Tummeley G.: Diss. Erlangen, 1956.
21. X. Internat. Congr. Radiol. Montreal 1962, No 915.
22. Zareckij V. V.: Klin. Med. (Moskva) 35, 10, 123, 1957.
23. Zeman B., Navrátil J., Flach A., Bret J., Dufek V.: Voj. zdrav. listy 31, 109, 1962.